Klinischer Beitrag
zur
Histogenese der Serosa-Adenomyositis cervicis uteri et recti
(Rektogenitale Serosa-Adenomyositis).

Inaugural-Dissertation
zur
Erlangung der Doktorwürde
in der
gesamten Medizin
verfaßt und einer
Hohen medizinischen Fakultät
der
Kgl. Bayer. Ludwig-Maximilians-Universität zu München
vorgelegt von

Vahan Balassanian
aus **Erzeroum** (Armenien).

München 1913.
Druck von M. Ernst, Senefelderstr. 4.

Klinischer Beitrag

zur

Histogenese der Serosa-Adenomyositis cervicis uteri et recti

(Rektogenitale Serosa-Adenomyositis).

Inaugural-Dissertation

zur

Erlangung der Doktorwürde

in der

gesamten Medizin

ACAD. LUGD. BAT. BIBL.

verfaßt und einer

Hohen medizinischen Fakultät

der

Kgl. Bayer. Ludwig-Maximilians-Universität zu München

vorgelegt von

Vahan Balassanian

aus **Erzeroum** (Armenien).

München 1913.

Druck von M. Ernst, Senefelderstr. 4.

Gedruckt mit Genehmigung der medizinischen Fakultät
der Universität München.

Referent:
Geh. Rat Prof. Dr. Doederlein.

Dekan:
Geh. Rat Prof. Dr. v. Müller.

Meinen lieben Eltern
in Dankbarkeit gewidmet.

Digitized by the Internet Archive
in 2026

https://archive.org/details/IA41548303_0023

Definition.

Unter Adenomyome versteht man infiltrative diffuse Geschwülste, die teils klein, teils voluminös und aus glatter Muskulatur und Drüseneinlagerungen zusammengesetzt sind. Letztere werden entweder unmittelbar von den Muskelfasern umgeben oder sind in ein zellreiches, cytogenes, an das Endometrium besonders das kindliche erinnernde Gewebe eingebettet, an das sich dann aussen die Muskelbündel anschliessen. Durch Erweiterung der Drüsen durch Sekret können Cystadenome oder cystische Myome entstehen. Das Verhältnis vom drüsigen und myomatösen Anteil ist ein wechselndes; der adenomatöse kann zuweilen ganz dominieren (Adenome). In anderen Fällen sind die Epitheleinschlüsse in dem Myom mehr accidentell. (Kaufmann, Path. Anat.)

Nach v. Franqué und R. Meyer handelt es sich in der Mehrzahl der Fälle von Adenomyomen nicht um eine echte organoide Tumorbildung, wie v. Recklinghausen in seinem ausführlichen Werk (v. Recklinghausen, Die Adenomyome und Cystadenome der Uterus- und der Tubenwandung, ihre Abkunft von Resten des Wolffschen Körpers, Berlin 1896) geschildert hat, sondern um eine entzündlich hyperplastische epitheliale Einwucherung in das Myometrium, von R. Meyer Adenomyositis oder Adenomyometritis genannt; und während die echten Geschwülste bei genügender Ernährung aus sich heraus weiter wachsen, ohne eines erneuten Wachstumsreizes zu bedürfen, bildet sich die entzündlich hyperplastische Neubildung zurück, sobald die entzündliche Ursache aufhört. Wie sich eine entzündliche Myometritis zum Myome verhält,

so kann sich eine Adenomyometritis oder Adenomyositis zu einem echten Adenomyome (Tumorbildung) verhalten. — v. Franqué bezeichnet die Adenomyome in folgender Weise: „Viele Adenomyome sind keine Mischgeschwülste, sondern teils Myome mit entzündlich hyperplastischen Einlagerungen von Drüsengeweben, teils Myome mit zufälligen nebensächlichen Epithelinseln, teils überhaupt keine Myome, sondern entzündliche Muskeldrüsenwucherungen."

Path. Anatomie.

Was den Sitz der Adenomyome anbelangt, so sieht man sie in allen Teilen und in allen Wandschichten des Uterus. In der Mehrzahl der Fälle bevorzugen sie aber, wie fast alle Myome, das Corpus uteri, besonders die dorsale Wand. Bei beschränkter Grösse ziehen die Adenomyome die periphere Wandschicht des Uterus und der Tuben vor. Sie können sich sogar als Cystadenome höckerig in die Serosa verwölben. Diese cystischen Räume enthalten oft Blut, selbst die Epithelzellen der kleinen, nicht dilatierten Drüsen haben in ihrem Lumen Blut oder blutiges Pigment als alte Haemorrhagie (v. Recklinghausen). Die Blutmenge kann bei subperitonealen Cystadenomyomen einige Liter betragen; dieses Blut kann man durch seine schokoladeähnliche Farbe vom Menstrualblut unterscheiden (Cullen).

Den Corpus-, Cervix- und Tuben-Adenomyomen kann man noch die hinzufügen, welche als ihren Lieblingssitz die Douglas'sche Tasche und das Rektocervikalgewebe haben und entweder von der hinteren Uterus- oder vorderen Rektalwand primär ausgehen. Dieses entzündlich infiltrierende Wachstum kann man als rektogenitale Adenomyositis bezeichnen (Verf.).

Man darf getrost behaupten, wie R. Meyer sagt, dass fast alle Adenomyome auf entzündlicher Basis entstehen, wofür in erster Linie die mit cirkumskripten Kugelmyomen gemischten oder in Muskelbindegewebe einwuchernde epitheliale Einlagerungen dem Gesamtprozesse eine diffuse

infiltrierende Natur verleihen, welche die entzündliche hyperplastische Neubildung von Umgebung abzugrenzen schwierig macht.

Genese der Adenomyome.

Für die Histogenese der epithelialen Einschlüsse in den Myomen oder Muskelbindegeweben des Uterus hat man verschiedene Theorien aufgestellt. v. Recklinghausen versuchte zuerst die Herkunft der Adenomyome auf die Urnierenreste zurückzuführen. Diese Urnierenhypothese hatte anfangs ihre Anhänger (Pick, Ito, Herff, Pfannenstiel, Harz), wurde jedoch lebhaft bestritten und abgewiesen (Lit. Kossmann, Ricker, Hauser, v. Lockstedt, Ribbert, Lubarsch, Cullen, v. Franqué, R. Meyer u. a. m.). Die meisten Autoren versuchten nachzuweisen, dass die drüsigen Einlagerungen der Uterusadenomyome in den meisten Fällen ihren Ursprung der Uterusschleimhaut verdanken oder von Müllerschen Gängen abstammen. Für einen anderen Teil der Cystenadenome und Adenomyome sind die persistenten Reste des Gartnerschen (Wolffschen) Ganges als Ausgangspunkt erwähnt (Breus, Voigt, v. Recklinghausen, Klein, R. Meyer). Die Adenomyome der Scheide nahe dem Scheidengewölbe wurden auch auf den Gartnerschen Gang zurückgeführt (v. Herff, Pfannenstiel, Pick). — Obgleich noch einzelne Autoren anderer Ansicht sind, besteht heute immerhin grössere Einheitlichkeit in der Auffassung über die Histogenese der Adenomyome des Uterus. Die Entstehungsmöglichkeit meist aus der Schleimhaut des Uterus im postfoetalen Leben wird allseitig anerkannt angesichts von Fällen, in welchen der Tumor durch zahlreiche Drüsenausläufe direkt mit der Schleimhaut zusammenhängt. Es würde sehr zeitraubend und ausser dem Rahmen meiner Arbeit sein, alle Anschauungen und Theorien über die Herkunft des Adenomyomes von verschiedenen Autoren in- und ausländischer Literatur hier weiter zu erwähnen und darauf einzugehen. Darum habe ich im Anhang meiner Arbeit mehrere Werke von umfangreicher Literatur über dieses Thema angegeben.

Serosa Adenomyositis.

In letzterer Zeit wurde auch das Serosaepithel des Uterus bzw. des Rektums als Ausgangspunkt von Adenomyomen verantwortlich gemacht. Es ist schon bekannt, dass Serosaepithelien des Lig. latum und der Tuben häufig Plattenepithelhaufen bilden, freilich ohne myomatösen Untergrund (R. Meyer). Fast bei allen adenomyomatösen hyperplastischen Wucherungen, aus verschiedenen Epithelarten stammend (Serosa, Epoopheron, Uterusschleimhaut), findet man in den Myomen die gleiche drüsige Formation. Wie R. Meyer eingehend geschildert hat, ist hieran die Myomstruktur allein schuld. R. Meyer hat nachgewiesen, dass das Serosaepithel sich in zylindrisches Epithel umwandeln und schlauchförmige Drüsen bilden kann. Er nimmt als Ursache meist postfoetale, chronisch entzündliche Reize für die Entstehung des Adenomyoms an.

Der Drüsenformation nach unterscheiden sich die Serosaadenomyome durchaus nicht von den Schleimhautwucherungen. Ihre Diagnose ist nur aus der peripheren Lage und dem breiten Zusammenhang mit der Serosa zu stellen; wenn einmal die Wucherung im Gange ist, wird die Unterscheidung zwischen Serosa- und Mucosa-Adenomyomen oft sehr schwer. — Als Vertreter der Serosaabstammung des Adenomyoms vor oder nach der Geburt können wir Aschoff, Opitz, Heine, Ribbert, Nebesky, Füth, v. Franqué, R. Meyer und andere erwähnen.

In der Literatur finden wir verhältnismässig spärliche Fälle im Vergleich zu der schleimhäutigen Adenomyositis, welche über Serosaadenomyositis, besonders rektogenitale Adenomyositis berichten. Man hat versucht, die in der Douglasschen Tasche lokalisierte entzündlich hyperplastische Wucherung auf die Müllerschen Gänge oder Uterusschleimhaut zurückzuführen. Der von v. Recklinghausen beschriebene zweite Fall (eine gänseeigrosse Geschwulst, welche den Uterusrücken mit der vorderen Rektalwand durch Adhäsionen verlötete) gehört höchstwahrscheinlich zu der rektogenitalen

Serosaadenomyositis. Bezüglich ihrer Genese leitet sie v. Recklinghausen von der Uterusschleimhaut her.

Die Serosaadenomyome oder -adenomyositis*) mit ihren epithelialen Einwucherungen haben oft die Neigung, durch bindegewebige Adhäsionen und Ausläufer auf die benachbarten Gewebe und Organe überzugreifen und diese miteinander zu verlöten; so sehen wir z. B. Verwachsungen der hinteren Wand des Uterus mit der vorderen Wand des Rektums (Sitzenfrey, Renisch), die der Uteruskuppel mit der hinteren Bauchwand (R. Klages). Von dem rektocervikalen Raum (Douglassche Tasche) befällt das Adenomyom weiter das hintere Vaginagewölbe (R. Meyer) bis in das Septum rekto-vaginale. Im Gegensatz zu den eingekapselten Kugelmyomen, die man leicht abgrenzen und abschälen kann und bei welchen die Adhäsionen viel seltener sind, verursachen die Adenomyome selbst bei ganz unbedeutender Grösse, wie Funke hervorgehoben hat, ausgedehnte, breite und feste Verwachsungen. Die epithelialen Bestandteile greifen aber am häufigsten auf das Rektum über, dessen Bindegewebe und Muskulatur durch das infiltrierende Wachstum der diffusen Geschwülste in hyperplastisch hypertrophischem Zustande sich befindet.

R. Meyer konnte in einem Fall Nachweis erbringen, dass die drüsigen Bestandteile aus dem Serosaepithel des Uterusrückens abstamme und welches in ein der Uterusschleimhaut durchaus ähnliches, breites Lager verwandelt war und in kugelige Myome und in den diffus metritisch vergrösserten Uterus tiefe Ausläufer in beträchtlicher Masse sendete. Aehnliche Fälle scheinen bereits meist unter anderer Deutung bekannt zu sein (Nebesky, Füth, v. Franqué, Kleinhans, Rosthorn, Semmelink und Josselin de Jong). In neuester Zeit hat R. Meyer über einen Fall von tief eingreifenden Wucherungen des Darmepithels der Flexura sig-

*) Obwohl die Bezeichnung Adenomyositis für die entzündlich hyperplastische epitheliale Einwucherung allgemein anerkannt ist, kann man doch das Wort Adenomyom nicht vermeiden, so dass wir die beiden Bezeichnungen oft gemeinsam gebrauchen. (Verf.)

moidea bis in die Wurzel des Mesokolons, wo das Darmepithel sich in Zylinderepithel umgewandelt hatte, berichtet.

Kleinhans berichtet über zwei Fälle von rekto-genitalen Adenomyositis. In dem ersten Fall fand er drüsige Einlagerungen, welche in dem obersten Teil der Scheidengewölbe ihren Sitz hatten und durch Adhäsionen die hintere Cervix mit der vorderen Rektalwand verlötet war. Er glaubt, dass die epithelialen Bestandteile der diffusen Wucherung aus den Scheidenkrypten, also aus Teilen des Müllerschen Ganges, entstanden sind. Im zweiten Fall war die entzündliche Neubildung von der hinteren Cervikalwand ausgegangen und griff auf das Rektum über, dessen Muskulatur im hyperplastischen Zustande war. Die diffuse Geschwulst ist von v. Franqué und Schloffer entfernt worden unter dem Verdacht eines primären malignen Tumors (Karcinom) des Mastdarms.

Bei mikroskopischer Untersuchung entdeckte Kleinhans in dem histologischen Schnitt die dem Adenomyome charakteristischen drüsigen Einlagerungen, welche von einem kernreichen, bindegewebigen Stroma umschlossen waren. Er konnte jedoch keinen Beweis für die Histogenese der Drüsenschläuche erbringen. Diesen zweiten Fall weist R. Meyer den Serosaadenomyomen zu. Weiter gehende Untersuchungen unternahm Sitzenfrey in vier Fällen, bei denen das Adenomyom des Uterus auf das Rektum übergegriffen hatte. — Sein erster Fall hatte eine weitgehende Aehnlichkeit mit der zweiten Beobachtung von Kleinhans. Es war ein diffuser adenomyositischer Prozess der Cervix, der auf das Rektum übergegriffen hatte und einen über walnussgrossen Tumor in der Rektalwand verursachte; ausserdem waren Stenosenerscheinungen des Mastdarms vorhanden. Was die klinischen Erscheinungen anbetrifft, sei mir gestattet, den Fall hier in Kürze zu schildern.

Es handelte sich um eine Patientin, die vom 17. bis 54 Lebensjahre alle vier Wochen regelmässig mittelstark menstruiert hatte. Nach der letzten Periode bleiben die Menses elf Wochen lang aus, worauf eine Blutung von wechselnder Intensität einsetzt. Die Patientin klagte über

Abmagerung, Appetitlosigkeit, Verdauungsstörungen, unregelmässigen angehaltenen Stuhlgang, zeitweise Meteorismus, Uebelkeit, Aufstossen. Diese Beschwerden verschwanden nach der Stuhlentleerung.

Es wurde eine Laparatomie gemacht. Nach der Eröffnung der Bauchhöhle findet man einen myomatös hyperplastischen Uteruskörper. Verlötung der linken Adnexe mit der hinteren Wand des Uterus. Die Cervix war mit der vorderen Rektalwand an der Stelle der Flexura sigmoidea fest adhärent. Wegen der walnussgrossen Verdickung der Adhäsionsstelle Stenose der betreffenden Teile des Rektums und Erweiterung oberhalb der verengten Partie. Loslösung der linken Adnexe. Ein 9 cm langes Stück wird von dem erkrankten Rektum reseziert. Fortlaufende Seidennaht und Drainage des Kolons.

Fieberfreie Heilung per primam intentionem. Entlassung der Patientin. — In den letzten zwei Fällen handelt es sich nicht um einen echten Tumor, Adenomyom, sondern um einen entzündlich hyperplastischen Zustand, diffus infiltrierende Verwachsungen, Verlötung des rekto-cervikalen Gewölbes zwischen der hinteren Cervikalwand bezw. dem hinteren Scheidengewölbe und der vorderen Rektalwand.

Diesen Prozess bezeichnet Sitzenfrey mit R. Meyer Adenomyositis cervicis uteri et recti.

Was die Histogenese der Drüseneinlagerungen in das adenomyomatöse Gewebe anbelangt, so glaubt Sitzenfrey, — da er keinen Befund erheben konnte, dass diese Drüsenschläuche von Uterus- bezw. Tubenschleimhaut oder Serosa abstammen, — dieselbe bei den ersten zwei Fällen auf Urnierenreste (Epoophoron) und den Wolffschen Gang zurückführen zu können; aber bei den letzten Fällen sollten die drüsigen Gebilde zum Teil dem Serosaepithel, zum Teil der Basalzellenschicht der Vaginaschleimhaut ihren Ursprung verdanken.

Nach diesen Schilderungen kommt er zu dem Schlusse, dass echte Adenomyome selten aufs Rektum übergreifen; sind Verwachsungen mit dem Rektum vorhanden, dann liegt in der Mehrzahl der Fälle nicht ein echtes Adenomyom,

sondern Adenomyositis vor. Die Drüsenschläuche von verschiedener Herkunft rufen in allen Fällen dieselbe Hyperplasie in der Mastdarmmuskulatur wie im Uterus hervor, falls eine Verlötung des Septum rekto-genitale besteht.

In jüngster Zeit berichtet H. Renisch über einen Fall, der mit dem von Sitzenfrey mitgeteilten ersten Fall eine grosse Aehnlichkeit bietet, nur mit dem Unterschied, dass bei Renisch der diffuse Tumor eine kleine Apfelgrösse erreichte und ebenfalls mit der hinteren Cervix- und vorderen Rektalwand durch Adhäsionen fest verwachsen und unverschieblich war. Es war keine Stenosenerscheinung des Rektums vorhanden. Es wird von Prof. Amann die abdominale Totalexstirpation durch suprasymphysäre Frascienquerschnitt vorgenommen.

Die mit der Cervix Rückfläche adhärenten und infiltrierten Partie des Rektums wird ein über ein Fünfmarkstück grosser Teil zur Resektion gebracht.

Das Resultat seiner weitgehenden mikroskopischen Untersuchungen ergab, dass die epithelialen Einschlüsse des Tumors von der Serosa des hinteren Douglas abstammen. Diese Annahme wird noch gestützt durch den Befund am Uterusdorsum. H. Renisch bezeichnet ebenfalls mit R. Meyer und Sitzenfrey den entzündlichen hyperplastischen Zustand des rekto-cervikalen Zwischengewebes mit Uebergreifen der drüsigen Einlagerungen aufs Rektum, dieses zur Hypertrophie seiner Muskulatur veranlassend, als Serosaadenomyositis uteri et recti.

Interessant ist der vor kurzer Zeit von R. Klages berichtete Fall über „ein Adenomyom in einer Laparatomienarbe nebst Bemerkungen zur Genese dieser Geschwulstbildung.“ Hier beschreibt der Autor ein Adenomyom, das auf entzündlicher Basis durch „reaktive Entzündung“ aus Serosa- oder Peritonealepithel des Fundus uteri entstanden war und das Vorkommen des Adenomyoms aus einfachen topographischen Gründen von den Gartnerschen Gängen oder Urnierenresten vollkommen unabhängig war. Durch diesen Fall wird die v. Recklinghausensche aufgestellte Urnierenhypothese noch zum letzten Mal erschüttert.

Die betreffende operierte Patientin war wegen häufigen Unterleibsentzündungen vor sechs Jahren laparatomiert worden. Der Fundus uteri wurde mit der Bauchwand fixiert (Ventrifixatio uteri), jedoch war die Verbindungsstelle einem chronisch entzündlichen Reiz ausgesetzt. Diese Entzündung war höchst wahrscheinlich durch mechanische und physiologische Vorgänge, wie Bücken, Atembewegung, Lageveränderung des Uterus bei gefüllter bezw. leerer Blase oder Rektum, schliesslich menstruelle und nicht menstruelle Hyperämie zustande gekommen. Dieser Prozess wurde durch Ueberernährung des entzündlichen Keimgewebes (Opitz) veranlasst und zur Bildung des Tumors geführt. Für die Entstehung der drüsigen bezw. cystischen Elemente des Tumors nimmt R. Klages an, dass diese vom Peritonealepithel ausgegangen waren. Diese Annahme wird dadurch bewiesen, dass nach mehreren Autoren das Plattenepithel des Peritoneums auf gewisse Reize sich in kubisches und zylindrisches Epithel umwandeln kann und die drüsigen Einschlüsse durch Abschnürungsprozesse gebildet werden können.

Die Peritonealgenese des Adenomyoms haben noch R. Meyer, Pick, Iwanoff, Fabricius u. a. für ihre Fälle vertreten. — Für die Histogenese des Muskel- bzw. Bindegewebes glaubt R. Klages, dass diese aus kernreichen embryonalen Keimgeweben (R. Meyer) des Uterus selbst abstammen, was bedingt ist durch den Einfluss des chronisch-entzündlichen Reizes, während Heimann, wie R. Klages am Schluss seiner Arbeit erwähnt, mit Cohnheim und Virchow übereinstimmend glaubt, dass die Muskelelemente bzw. das Bindegewebe der Myome oder Adenomyome durch Proliferation von Muskelzellen entstanden sind. Diese Anschauung nimmt Klages mit grosser Reserve an.

Am Schluss meiner Schilderungen der verschiedenen Theorien über die Abstammung des Adenomyoms oder Adenomyositis, bis zur letzten Arbeit, möchte ich in Kürze über einen Fall von Herrn Geh. Rat Prof. Dr. Doederlein berichten. Dieser Fall weist mit von Sitzenfrey und

H. Renisch berichteten Fällen „Adenomyositis cervicis uteri et recti“ eine weitgehende Aehnlichkeit auf.

Es handelt sich um eine 35 Jahre alte verheiratete Frau Professor O., die wegen sehr schmerzhafter und profuser Menstrualblutungen zur Behandlung in die Sprechstunde kam. Ausser über Dysmenorrhoe klagte die Patientin über Kreuzschmerzen, die bis in die Beine ausstrahlten. Schweres Druckgefühl im Unterleib, träger Stuhlgang etc.

Am 2. IV. 12 wurde die Patientin von Herrn Geh. Rat Prof. Dr. Doederlein operiert. (Totalexstirpation des Uterus.) Nach Eröffnung der Bauchhöhle mittels Pfannenstiel wird der über mannesfaustgrosse, myomatöse Uterus angebohrt, hervorgezogen und unter Zurücklassung des linken Ovariums abgetragen. Von der hinteren Muttermundlippe ziehen dicke Stränge zum Rektum und es gelingt nicht, alle Massen abzutragen. Von einer Resektion des Rektums wird jedoch Abstand genommen. Es wird die Peritonisierung der gesetzten Wundflächen vorgenommen soweit als es möglich ist. Tamponade des Uterus nach der Scheide. Schluss der Bauchhöhle.

Anatomisch-klin. Diagnose: Adenomyoma uteri et recti. Am 29. IV. 12 wurde die Patientin als geheilt entlassen.

Makroskopische Beschreibung des Präparates.

Das in Formalinlösung konservierte und gehärtete Präparat besteht aus dem Uterus, welcher infolge der erbsen- bis walnussgrossen, intramuralen, cirkumskripten Myomknollen und diffusen Verwachsungen im allgemeinen hypertrophisch ist und über Mannesfaustgrösse erreicht. Nur die rechten Adnexe sind vorhanden. Der Uteruskörper selbst hat seine birnförmige normale Gestalt verändert. Die Cervix uteri ca. von Orificium internum uteri bis zur Portio vaginalis ist schmal. Beide sind teilweise erhalten, aber das Vaginagewölbe ist ringsum.

Der Uterus ist an der hinteren Wand vertikal durchgeschnitten und er zeigt im Fundus ein netzartiges, etwa

hühnereigrosses, faseriges und braun gefärbtes subpertoneales Myom, das etwas diffus abgrenzbar ist. In der linken Seite im Bereich des Fundus uteri findet man ein haselnussgrosses interstitielles cirkumskriptes weisses Myom. Der grösste Umfang im Bereich der beiden Lig. rotundi ist 16 cm, davon die vordere Seite $9\,^1/_2$ cm beträgt. Die Höhe des Uterus von der vorderen Wand in der Medianlinie beträgt ca. 13 cm; davon entfallen $4\,^1/_2$ cm auf die Cervix bis zum äusseren Muttermund. Die ganze Uterushöhle hat eine Höhe von 9 cm.

Die linken Adnexe sind bei der Operation zurückgelassen. Die rechten Adnexe bestehen aus der rechten ca. $6\,^1/_2$ cm langen Tube und dem ($4\,^1/_2 \times 2\,^1/_2 \times 2$) grossen Ovarium, an dem ein, mit $1\,^1/_2$ cm langem Stiel, weizkorngrosses Cystchen hängt. Infolge der eingekapselten verschieden grossen Myomknollen ist die hintere Uteruswand und der Fundus uteri diffus verdickt. Die Wand ist 17 mm dick. Das im Fundus auf der Kuppel sitzende Myom ist $4\,^1/_2$ cm breit und 8 cm lang. Die Cervikalwände sind im Gegenteil sehr dünn.

Die Uterushöhle ist ziemlich erweitert; die grösste Breite ist etwa 5 mm in der Cervixhöhle; der Isthmus bis zur Portio hat eine unebene, rauhe Schleimhaut von 0,5 mm Dicke. Die Korpusschleimhaut ist 0,3 mm stark, deutlich abgrenzbar und von braungelblicher Farbe. Während die Korpuswand infolge der eingekapselten Myome eine Dicke von $2\,^1/_2$ cm erreicht, beträgt die mittlere Stärke der Cervixwand 1,4 cm. Der Serosaüberzug des Uterusrückens ist grösstenteils erhalten mit braunem Aussehen und glatter, derber Beschaffenheit. Die affezierte Stelle, die sich auf dem Uterusrücken unterhalb der beiden Lig. rot. bis zur Portio ausbreitet, hat eine Oberfläche von ca. 4 cm Breite und 7 cm Länge, worauf kein Peritonealüberzug mehr vorhanden ist; sie sieht wie zerfetzt, rauh und zottig aus und ist noch mit schokoladebraunfarbigen Adhäsionen bedeckt. Es ist sogar die Ausmündungsstelle der Drüsengänge bemerkbar. Also an dieser Stelle, nämlich zwischen der vorderen Wand der Pars ampullaris recti, der hinteren Cervikalwand und dem hinteren Vaginagewölbe im Bereich der Fornix

vaginae, mit einem Wort in der unteren Partie der Excavatio rectouterina (Douglassche Tasche) war die adenomatöse Geschwulst diffus verwachsen, aber nicht fest adhärent, sondern gut verschieblich an der hyperplastischen vorderen Rektalwand. Von der hinteren Portiolippe zogen die verdächtigen dicken Stränge in die vordere Rektalwand, deren Bindegewebe bis zur Muskulatur, durch das infiltrierende Wachstum des diffusen Tumors, hyperplastisch und hypertrophisch war.

Die histologischen Schnitte wurden parallel an diesen erkrankten Teilen (des rektogenitalen Gewebes) vorgenommen.

Von den teilweise beobachteten mikroskopischen (zirka 20mal vergrössert) zwei Präparaten ist es mir gelungen, ein gesamtes Bild (Hand-Tusche-Zeichnung) darstellen zu können. Das erste Präparat stammt von der vorderen Rektal- (höchst wahrscheinlich Pars amp. recti), während das zweite von der hinteren Cervikalwand stammt.

Beschreibung und Befund der histologisch-mikroskopischen Untersuchung.

Im mikroskopischen Präparat fallen in erster Linie die cystisch erweiterten Hohlräume und Drüsenschläuche auf; diese sind von einem dunkelgefärbten, kernhaltigen cytogenen Stromo umgeben im Gegenteil zu den blassgefärbten, wenig oder mehr entarteten Muskelbündeln, welche die aus drüsigen Einschlüssen in cytogenem Bindegewebe eingebetteten Inseln in der Längsrichtung begleiten, um an der Oberfläche allmählich wieder in paralleler Richtung zu verlaufen.

Auf dem abgezeichneten Bild (Fig. 1) sieht man zwei grosse und mehrere kleine Inseln, die ein dem Adenomyome charakteristisches Bild darstellen. Eine von den grossen Inseln ist halbmondförmig. Die konkave Seite ist nach links gedreht, die obere Hälfte ist senkrecht, die untere leicht horizontal. Die rechte Insel verlauft in schräger Richtung, von oben rechts nach unten links. Diese Inseln sind reich an epithelialen Elementen und drüsigen Gebilden, die hinsichtlich ihrer Form die mannigfaltigsten Variationen dar-

stellen und als Grundelement dem Adenomyome das Hauptcharakteristikum verleihen. Sie sind überall vom Cytogenenstroma umgeben. Die epithelialen Einschlüsse in dem Präparat (Fig. 1) sind meist längs, einige auch quer getroffen. Ein Drüsenschlauch unterhalb der linken Insel fällt besonders durch seine gewundene Form auf, die höchst wahrscheinlich durch den Einfluss des beiderseits zunehmenden intensiven Stromas des cytogenen Bindegewebes bedingt ist; diese liegt dicht an der Grenze der Verlaufsrichtung der Muskelfasern und, wo diese letzteren mehr aufgelockert sind und Zwischenräume oder Spalten besitzen, ist die drüsige Insel mehr verbreitet und hat das an der Muskelgrenze liegende cytogene Stroma in seiner Intensität abgenommen. Das zellreiche cytogene Gewebe ist nicht nur um die epithelialen Schläuche, sondern auch in sehr lockeren, faserarmen Bindegeweben zerstreut zu finden. Das cytogene Bindegewebe ist erkennbar an seinem protoplasmaarmen, stark gefärbten, runden und spindelförmigen Zellen. Auch Lymphocyten sind vorhanden. Bakterien aber konnte ich nicht nachweisen.

Je nach Baustruktur und Aehnlichkeit der drüsigen Gebilde mit den Harnkanälen der Nieren und Drüsenschläuche der Urniere hat v. Recklinghausen in verschiedene Abschnitte eingeteilt, wie die Sammelröhren, welche enge, gestreckte und mit hohem Epithel versehene Kanälchen haben; die Sekretionsröhren, die weite, meist gewundene und mit niedrigem Zylinderepithel bekleidete Schläuche besitzen. Die weite, platte Epithelschicht tragenden kolbigen Enden sind Endkolben genannt. Ferner die Auftreibungen im Verlaufe der Röhrchen, Ampullen und schliesslich die Hauptkanäle, wo die Sammelröhren zusammen in einen Kanal fliessen.

Diese morphologischen Bezeichnungen können wir auch teilweise hier anwenden, ohne mit der Genese der Urnierenhypothese übereinzustimmen. Die Drüsenschläuche sind meist mit hohem Zylinderepithel bekleidet (Fig. 2). Häufig sind auch mit kubischem oder niederem Epithel bekleidete drüsige Einlagerungen anzutreffen. Direkt mit plattem

Epithel ausgekleidete Drüsen konnte ich nicht nachweisen und an den Epithelien ist Flimmerbesatz nicht zu beobachten.

Das Drüsenepithel sitzt auf einer hellen Basalmembran auf, während von aussen die cystisch erweiterten Drüsenkanäle mit spindelförmigen Zellen wie von einer Linie umgrenzt sind. Was die Gestalt des Epithels der Drüsenschläuche anbelangt, sieht man neben dem grossen hohen Zylinderepithel mit ovalen Kernen, in welchen man bei stärkerer Vergrösserung Chromatinsubstanz und Nukleolus beobachten kann, auch stäbchenförmige, hohe Epithelien mit gefärbten Kernen, dicht wie eine Palisade nebeneinander gereiht, ausserdem ist die Kontur der Drüsenschläuche noch mit kubischen und rundlichen Epithelzellen bekleidet. Diese letzteren besitzen einen blassen, aufgetriebenen, grossen Protoplasmaleib im Gegensatz zu den kleinen, gut färbbaren Kernen. Diese Zellen, die hauptsächlich an dem Basalteile der Epithelkonturen sitzen, hat Sitzenfrey als „Ersatzzellen" bezeichnet und ich glaube wohl, dass die oben genannten wie „Palisaden" dicht nebeneinander gereihten, stäbchenförmigen Zellen mit kleinem oder undeutlichem Protoplasmaleib veraltete Epithelien sind, vielleicht das letzte Stadium der Ersatzzellen. Bei mehreren Drüsenschläuchen sind an der Knickungsstelle oder an der konkaven Seite büschelartige, lange, stark gefärbte Zylinderepithelien, die in das Lumen vorspringen, zu sehen.

Ausserdem findet man oft verschiedene Grössen und Formen von Epithelzellen, wie niedere, hohe, kubische oder Zylinder, kugelige, ovale oder stäbchenförmige Zellen, welche die Konturen der Ampullen und epithelialen Einschlüsse bilden. Auch drüsige Gebilde mit durchbrochener Wand sind vorhanden, dann sind die Kanäle und Cystenräume mit stark gefärbten Rundzellen, einzelnen Epithelien, Ersatzzellen oder hell rosa gefärbter, hyaliner, schmolliger Masse durchsetzt, welch letztere wir als Brücke zwischen den durchbrochenen epithelialen Wänden darstellen können. (Fig. 2c.)

In anderen Fällen sieht man entweder kleine Bruchstücke oder geschlängelte, lange Ueberreste von Drüsen-

schläuchen oder Drüsenkanalwänden, oft frei von umgebendem cytogenen Stroma. (Fig. 2d.)

In dem Drüsen- und Cystenlumen (Fig. 2c) sind häufig frische oder schon organisierte Blutkörperchen, körnig schollige, mit Eosin leicht rosa färbbare Gerinnungsmassen, ferner Lympho-, Erythrocyten, Leukocyten und Pigmentkörper, abgestossene vereinzelte oder zusammen aufgequollene Epithelzellen vorhanden.

Das zweite dem Adenomyome charakteristische Hauptelement ist das sogenannte „cytogene Bindegewebe" (Kölliker) ähnlich dem bindegewebigen Stroma der Uterusschleimhaut. Das cytogene Bindegewebe bekleidet und schliesst fast überall die Drüsenschläuche ein. Dieses Gewebe besteht aus lockerem Bindegewebe, welches an kleinen, rund-ovalen und Spindelzellen sehr reich ist; diese Zellen haben stark färbbare Kerne, deren Konturprotoplasma nicht zu sehen ist, wie v. Recklinghausen bezeichnet, arm an aus Fäserchen aufgebautem Gerüstwerk, von His „lymphadenoide Grundsubstanz" genannt.

Das cytogene Stroma der Drüsen, Ampullen und Cysten ist nicht immer gleichmässig verteilt. Im allgemeinen nimmt ihre Intensität auf der Konvexseite der Drüsenschläuche zu. Manchmal umgibt es gleichmässig die Kanäle. In diesem Falle ist der Druck von allen Seiten der gleiche und die Drüsen werden entweder lange Röhren oder rund cystenähnlich; oft sieht man Ausläufer. Unter dem Einfluss des cytogenen Bindegewebes, also verändern die Drüsen ihre Gestalt, mit Zunahme oder Abnahme des Stromas beobachtet man Ein- und Ausbuchtungen der Cysten; sind diese längs getroffen, dann ist oft Verzweigung und Verästelung zu finden.

Wie das Lumen der Drüsenschläuche und cystischen Ampullen, ebenso ist das cytogene Bindegewebe mit grossen, fast kugeligen, braungefärbten kernhaltigen Zellen (Pigmentkörpern) durchsetzt; ferner findet man reichliche Leukocyten, hyaline Kügelchen, rote Blutkörperchen, entweder in ihrer natürlichen Färbung oder abgeblasst, entfärbt. In den rundzelligen cytogenen Bindegeweben sind oft mit Blut gefüllte

Blutbahnen, manchmal Lymphbahnen, Lymphocyten, Plasmazellen anzutreffen.

Intrazelluläre, fibrilläre und elastische Substanz ist, vereinzelte Fälle ausgenommen, sehr wenig entwickelt und wo das cytogene Stroma fehlt und die Drüsen und Ampullen nicht umschliesst, werden diese von der fibromuskulären Grundsubstanz begrenzt. Es ist weiter zu erwähnen, dass das cytogene Bindegewebe an gewissen Stellen zunimmt, besonders um kleine Drüsen und Ampullen. Es sind auch nur von cytogenem Bindegewebe umschlossene, cystisch erweiterte Hohlräume ohne Epithelbekleidung anzutreffen.

Es ist schon bewiesen, dass das cytogene Bindegewebe ein Reizungsprodukt ist. Je chronisch andauernder die Reizquelle ist, umsomehr vermehrt sich das cytogene Stroma. Es ist noch zu erwähnen, dass je nach Alter des entzündlichen Prozesses das kleinzellige, anfangs rundzellige Infiltrat durch spindel- und stäbchenförmige Zellen ersetzt wird. Mit der Zunahme des cytogenen Bindegewebes ist direkt proportionell die Zahl und Grösse der in ihr steckenden epithelialen drüsigen Gebilde.

Wo die Muskelfasern den drüsigen Inseln geringen Widerstand zeigen, sind sie mehr aufgelockert, verflochten und lassen mehr oder weniger schmale, lange Zwischenräume und Spalten sehen (Fig. 1 und 2); an anderen Stellen sind sie dicht aneinander gelagert. In den Muskelfasern sind ebenfalls stark gefärbte, kleine, runde oder Spindelzellen, entweder in regelloser Ordnung zerstreut, überall in Muskelzügen mit dem Muskelkerne gemischt oder hauptsächlich die Spalträume in gewisser Verlaufsrichtung begrenzend anzutreffen. (Fig. 2.) Hie uud da sind Bindegewebe, sogar Nervenfasern, reichlicher Blutaustritt und thrombosierte Gefässe zu sehen. Das thrombosierte Blut findet man auch oft im Lumen der Cysten oder Drüsen, deren Wände infolge des Blutdrucks durchbrochen, sogar völlig geschwunden sind.

In dem zweiten Präparat, sogar mit blossem Auge, kann man 3 Schichten voneinander unterscheiden, 1. Serosa,

2. Subserosa, lockere Bindegewebe, und 3. Muskularisschicht, welche im Vergleich zu dem ersten Präparat hier eine ganz andere Konfiguration hinsichtlich der Baustruktur und Form ihrer Elemente bieten; während bei dem ersten Präparat die kleinen und grossen drüsigen Inseln in lockerem Muskelgewebe isoliert liegen, sind hier nicht nur keine drüsigen Inseln zu finden, sondern auch überhaupt keine einzelnen epithelialen Einschlüsse in das derbe, dichte Muskelgewebe eingedrungen. Daraus kann man schliessen, dass hier die kompakte Muskulatur gegen epitheliale Einlagerungen mehr widerstandsfähig ist als bei dem ersten, wo die Muskelfaserzüge voneinander getrennt und aufgelockert sind. Solch eine widerstandsfähige, kräftige Muskulatur besitzt der Uterus. Kurzum, bei dem ersten Präparat haben wir es also mit der Rektal-, bei dem zweiten mit der Cervikalmuskulatur zu tun. Die Muskularis besteht aus glatten Muskelfaserzügen, langen oder kleinen Muskelzellen, hie und da Bindegewebezellen in regelloser Richtung und intramuskulären, cystisch oder meist spaltförmig erweiterten Räumen, deren Grenze oft von kleinen Zellen oder cytogenem Bindegewebe umgeben ist. Die sehr lockere, bindegewebige, subseröse dicke Schicht kann man deutlich in zwei Partien einteilen: die erste, mit einem Durchmesser von 3 cm liegt dicht an der Muskelgrenze und besteht aus den adenomatösen, epithelialen Einwucherungen, die in einem reichlichen oder ungleichmässig verteilten cytogenen Stroma eingebettet sind und ein wechselvolles Bild darstellen. Der andere Teil hat einen Durchmesser von 4—5 cm. Diese Schicht besteht aus den zahlreichen, quer geschnittenen, normalen Cervikaldrüsen, die wie Sterne zerstreut und mit einem gleichmässigen Binde- und Cytogenegewebe umgeben sind. Fast alle diese Drüsen haben ihre gleiche unveränderte Gestalt behalten, sind mit einschichtigem, hohem Zylinderepithel ausgekleidet und besitzen eine innere dicke und eine äussere schmale, helle hyaline Membran. Die einzelnen Drüsen sind wieder von einem dünnschichtigen, kleinzelligen cytogenen Bindegewebe umschlossen.

Das lockere Bindegewebe der Subserosa ist durchsetzt von Erythrocyten, Lymphocyten, Leukocyten, kleinen, rund- und stäbchenförmigen Zellen (cytogenes Bindegewebe), hellen und grosskernigen Kugel- oder Ovalzellen, endlich Plasmazellen und Pigmentkörpern. Der Serosaüberzug besteht aus kubischem, zuweilen kurzzylindrigem Epithel. In kubisches oder Zylinderepithel umgewandeltes peritoneales Plattenepithel konnte ich nicht finden.

Die Serosa ist nicht mehr intakt geblieben; man sieht mehrere invadierte Stellen, wo das Serosaendothel in der Subserosaschicht tief eingestülpt ist. Es scheint, dass die entzündlich infiltrativen Prozesse weiter geschritten sind und unter dem Einflusse des Druckes für die Bildung dieser verästelten Kanäle und der Ein- und Ausstülpungen eine Hauptrolle gespielt haben, wie die Nebenkanäle eines Baches in der Erde unter dem Einfluss des Wassers. Die Ausläufer dieser Einbuchtungen sind ebenfalls mit einschichtigem kubischem und niederem Zylinderepithel bekleidet. Diese Bekleidung geht in das Endothel der serösen Oberfläche über. Beachtenswert ist, dass da, wo die Serosaoberfläche mehr uneben ist und mehr oder weniger Ein- oder Ausbuchtungen macht, auch mehrere subseröse Kanäle, verästelte Röhrchen und Ampullen liegen. In der Subserosa findet man oft solche verästelte Kanäle, welche sich entweder von der Serosa vollkommen abgeschnürt haben oder durch einen schmalen Streifen wie Brücke stehen in Kommunikation mit der Serosaoberfläche; weiter sieht man noch Röhrchen, Ampullen, isolierte Drüsen etc., welche mit kubischem oder kurzem Zylinderepithel ausgekleidet und von einer schmalen Schicht des kleinen und rundzelligen Stromas umgeben sind.

Aus unseren mikroskopisch-histologischen Schilderungen geht hervor, dass auch in unserem Falle der Gesamtprozess einen glandulären, entzündlich hyperplastischen Charakter bietet, und trotz der bestehenden klinischen Unterschiede desselben, im Vergleich zu den von Sitzenfrey und H. Renisch beschriebenen Fällen, stellen sie genetisch alle eine grosse

Analogie dar. In allen 3 Fällen sehen wir die Beteiligung des Serosaepithels als Ausgangspunkt für die diffuse Tumorbildung, so dass wir auch diese entzündliche Affektion und diffuse infiltrative, fibromyomatöse, adhäsive glanduläre Hyperplasie der Pars anterior ampullaris und Pars post. cervicis uteri mit Beteiligung der Portio vaginalis unseres Falles als Serosa Adenomyositis cervicis uteri, portionis et recti oder kurz rektogenitale Serosaadenomyositis bezeichnen können.

Es frägt sich noch, ausser dieser Analogie unseres Falles mit derartigen Fällen, was wir für Anhaltspunkte haben, um zu beweisen, dass unsere diffus-abgrenzbare Geschwulst ihre Abstammung nicht den embryonalen oder kongenitalen Urnierenresten, Wolffschen Körpern oder Müllerschen Kanälen, ebensowenig der Uterusschleimhaut, sondern dem postfoetalen Serosaepithel verdankt. Die v. Recklinghausensche Urnierenhypothese für die Annahme der Entstehung der adenomyomatösen Geschwulst ist von mehreren Autoren, an der Spitze R. Meyer, mit überzeugendem Beweismaterial wiederholt abgewiesen worden. Ferner können wir wegen der topographisch-anatomischen Lage der diffusen Wucherung gar nicht an die Wolffschen oder Müllerschen Gänge denken, denn der Gartnersche Kanal mündet erst in der Höhe des Orificium internum uteri ein, wird in der muskulösen Wand der Müllerschen Gänge aufgenommen und verlauft seitlich im Uterus und in die Vagina nach vorn abwärts und mündet mit dem Müllerschen Gang in den Sinus urogenitalis ein. Die makroskopische und noch mehr die mikroskopische Untersuchung ergab gar keine Reste von Wolffschen Körpern oder Müllerschen Gängen.

Nach sorgfältigen Untersuchungen hat R. Meyer nur einen einzigen Fall gefunden, bei welchem er die Tumorbildung auf den Gartnerschen Gang zurückführt; aber nach seiner Angabe hat dieser Tumor einen von unserem Fall völlig abweichenden Aufbau.

Wir können die epithelialen Elemente in unserem diffusen Tumor ebenfalls nicht von der Uterusschleimhaut herleiten.

Die weitgehende histologische Untersuchung ergab keine Kommunikation zwischen den epithelialen Einstülpungen und drüsigen Einlagerungen der Serosa und der gegen Epithelialeinwucherungen widerstandsfähigen, kräftigen Cervikalmuskulatur, in der überhaupt keine Drüsen zu finden sind. (Fig. 2.) Diese epithelialen Einstülpungen dringen dort vor, wo ihnen wenig Widerstand entgegentritt. Darum finden wir davon mehr im subserösen lockeren Bindegewebe der hinteren Cervikalwand, ebenso in dem lockeren Bindegewebe und Muskulatur der vorderen Rektalwand. (Fig. 1.) Und wo die Drüsenschläuche eindringen, verursachen sie in dem benachbarten Gewebe einen entzündlich-hyperplastischen Zustand und führen sogar zur Verdickung und Hyperthropie der Muskulatur (z. B. hier Rektalmuskulatur). Die Drüsenschläuche hätten auch die benachbarten Lymphknoten invadieren können und würden dann eine chronische Lymphadenitis hervorgerufen haben (Sitzenfrey).

Ausserdem muss ich hier bemerken, dass die Drüsenschläuche in unseren histologischen Schnitten im Vergleich zu den normalen Uterus- oder Cervikaldrüsen ganz andere variante Bauform und Beschaffenheit darbieten, als jene epithelialen Einschlüsse, die durch ihre grosse Aehnlichkeit mit den schleimhäutigen Uterusdrüsen sich mikroskopisch von den letzteren nicht leicht unterscheiden lassen. In unserem Falle ist es offenbar klar, dass die vorhandenen drüsigen Gebilde, von normalen Uterusdrüsen vollkommen unabhängig, in das Binde- oder Muskelgewebe tief wuchernde Einstülpungen des Serosaepithels sind.

Nach der Erörterung bezüglich der Genese der Uterus-, Tuben- oder Cervikalschleimhaut, welche für die Entstehung unserer Adenomyositis nicht in Betracht kommt, kann man noch die Vaginaschleimhaut in Erwägung ziehen.

In dem anderen histologischen Präparat (nicht abgezeichnet) sieht man, dass das geschichtete, an der Oberfläche verhornte Plattenepithel der Vagina und Portio gut erhalten ist. Auch sieht man deutlich, dass die Eleidin-Schicht des Stratum basale aus einer dickschichtigen Epithel-

zellenlage besteht, die mit ihren fast kugeligen, grossen, stark gefärbten Kernen deutlich hervortritt, und dass das allmählich dem Verhornungsprozesse ausgesetzte, an der Oberfläche parallel liegende Plattenepithel sich aus kurzen, zylindrischen oder kubischen Epithel des Stratum basale bildet. Unter der kubischen Epithelzellenanlage findet man ein dunkles, rundes, kleinzelliges Infiltrat und in der Bindegewebslage sieht man einige grosse, runde Ersatzzellen, aber in der epithelialen Schicht, sowie in dem Bindegewebe der Vagina und Portio konnte ich keine Drüsenschläuche nachweisen; wohl aber unter dem Stratum basale und an mehreren anderen Stellen der aufgelockerten Bindegewebslage sind nur von protoplasmaarmen, aber dunkelgefärbten Zellkernen umschlossene Kanäle und cystisch erweiterte Hohlräume anzutreffen.

Ausserdem sind noch rund- oder meist spindelzellige cytogene Gewebe mit unregelmässig geschlängelten, feinen, elastischen Faserchen, höchstwahrscheinlich aus den elastischen Fasern der Adventitia der Gefässe stammend (Sitzenfrey), entartete und zugrunde gegangene fibromuskuläre Fasern, stellenweise Gefässe und thrombosiertes Blut anzutreffen; aber, ich wiederhole: an keiner Stelle konnte ich epitheliale Einschlüsse aus der Vaginaschleimhaut nachweisen. Wenn hingegen, von der hinteren Cervixwand ausgegangen, der entzündlich-hyperplastische Prozess soweit vorgeschritten ist, so dass die Drüsenschläuche sogar unter der Vaginaschleimhaut (Basalzellenschicht) vorhanden wären, dann könnten wir sagen, dass diese Epithelialeinlagerungen höchst wahrscheinlich Einstülpungen des Serosaepithels sind.

Für die Abstammung unserer diffusen Geschwulst bleibt also nur der einzige Anhaltspunkt: das Serosaepithel. Meine Ansicht ist, dass die diffuse Affektion von dem Serosaüberzug des Rektums primär ausgegangen ist, da hier die entzündlichen Prozesse weiter vorgeschritten waren, als in der hinteren Cervikalwand, sodass ich kein Serosaepithel auf dem histologischen Schnitt der vorderen Rektalwand nachweisen konnte.

Jedenfalls besteht kein Zweifel mehr, dass diese entzündlich hyperplastischen Prozesse von dem Serosaüberzug ausgegangen sind, dass in unserem Falle die glanduläre Hyperplasie, die fibroadenomyomatöse diffuse Geschwulst nicht aus den Urnierengängen oder Uterus- bzw. Cervix- und Vaginaschleimhaut abstamme. Nun bleibt noch folgendes zu erläutern: Wir wissen, dass das Serosaendothel aus Plattenepithel besteht, in unserem histologischen Präparat aus der hinteren Cervikalwand konnte ich an keiner Stelle der invadierten Serosafläche und in seinen tief eingehenden drüsigen Einstülpungen Plattenepithel beobachten. Die Kontur der Serosa, sowie seiner Ausläufer und drüsigen Einwucherungen bestand aus kubischem oder Zylinderepithel.

Dieser Befund beweist in unserem Falle, dass das ganze Plattenepithel des Cervikalserosaüberzugs sich in kubisches und Zylinderepithel umgewandelt hat, und dass das Plattenepithel in Zylinderepithel übergehen kann, ist schon mehrfach wiederholt von verschiedenen Autoren nachgewiesen worden (R. Meyer, Opitz u. a.), z. B. werden Fälle berichtet, wo die entzündliche Wucherung des Serosaepithels zu einer mehr oder weniger starken Verdickung des hinteren Scheidengewölbes geführt hatte (R. Meyer, v. Rosthorn, Sitzenfrey). Aus den in letzter Zeit berichteten Fällen der rektocervikalen Adenomyositis von H. Renisch und Adenomysitis des Fundus uteri von R. Klages sieht man deutlich den Uebergang des Serosaplattenepithels in kubisches oder Zylinderepithel. Also, das Fehlen vom Plattenepithel in unserem histologischen Präparat kann nicht andere Herkunft der diffusen Geschwulst beweisen.

Es können sogar andere Epithelien sich in Zylinderepithel umwandeln, wie das Endothel am Pericard (Lubarsch), das der Lymphgefässe (Brunet, R. Meyer, Scheib, Sitzenfrey). Von plattem Peritonealepithel haben Iwanoff, Fabricius, R. Meyer, Heine, R. Klages schon berichtet.

Nach der ausführlichen makro- und mikroskopischen Schilderung haben wir die histologische Diagnose des diffusen infiltrierenden Wachstums über Serosaadeno-

myositis cervicis, portionis uteri et recti oder Serosaadenomyositis rectogenitalis (Balassanian) festgestellt.

Aetiologie.

Wenn wir den Sitz des diffusen Tumors und seinen entzündlich hyperplastischen Zustand in Betracht ziehen, dann können wir mit grosser Wahrscheinlichkeit annehmen, dass die Adenomyositis gerade in denjenigen Teilen des Uterus und in den Nachbarorganen (Rektum etc.) vorkommt, die wegen ihrer topographischen ungünstigen Lage, wie die Douglassche Tasche, einem chronisch entzündlichen Reiz mehr ausgesetzt sind als die vorderen Teile des Uterus oder die hinteren des Rektums. In der Douglasschen Tasche finden die entzündlichen Prozesse günstige Stellen und einen guten Nährboden zur Produktion des „entzündlichen Keimgewebes" (Opitz) und des diffusen Wachstums; hört dieser Reiz auf, so hören auch die Beschwerden der an der Adenomyositis leidenden Patientin auf, und die entzündlichen Keimgewebe werden nicht mehr mit dem „Reizprodukt" überernährt. Dann tritt auch die diffuse Tumorbildung zurück. Alle Reizquellen, mögen sie physiologisch, pathologisch oder (wenn es mir gestattet wird, sie so zu bezeichnen) mechanisch sein, können eine Entzündung hervorrufen; ist diese chronisch, so verursacht sie häufige Hyperaemie und Hyperplasie. Als physiologischen Reiz können wir z. B. die menstruelle Hyperaemie und nicht menstruelle Haemorrhagien, sogar Schwangerschaft, Abortus (v. Recklinghausen) betrachten. Gerade darum sind Fälle von Adenomyomen bei Ehefrauen häufiger. In zweiter Linie können die chronischen Entzündungen im Unterleibe, wie Gonorrhoe, Tuberkulose (Arschambault, v. Franqué, Grünbaum u. a.) vielleicht auch Peritiphlitis (Verf.) und endlich wiederholte häufige Cohabitation (Coitus) in den weiblichen Genitalien Kongestion hervorrufen; ausserdem kommen in Betracht von oben in die Douglassche Tasche herabgefallene Entzündungsprodukte, Infiltrat mit abgestossenen Epithelen, Transudat usw. (Renisch).

Klinisches Bild.

Fast allen Adenomyomen charakteristisch sind die profusen, wenig oder mehr verlängerten Menstrualblutungen, welche oft von auf den Rücken und in die Beine ausstrahlenden Schmerzen begleitet sind (Freund, Cullen). Diese Blutverluste, die heftigen andauernden Schmerzen, Störungen der Blase und der Darmfunktionen, bringen die Patientin bald herunter. 58,3 % der Patientinnen sind anaemisch (Kudoh). Schwere chlorose, Taedium coitus und Taedium medicinae (Freund). Schwächliche Entwicklung und Infantilismus sind, wie Freund erwähnt, selten zu beobachten. Beim Fortschreiten der Krankheit kann die Menorrhagie von einer kontinuierlichen Haemorrhagie ersetzt werden, wie in den Fällen 2573 und 6083 von Cullen, oder es können alarmierende Blutungen eintreten (Fall 7153). Diese Haemorrhagie ist leicht zu erklären, wenn wir in Betracht ziehen, dass bei jeder Periode die Uterusschleimhaut stark kongestioniert und verdickt ist. Bei der Adenomyositis, wo die Blutmenge vermehrt ist, kommt es natürlich zu einer erhöhten Spannung, welche die Empfindlichkeit vermehrt und Schmerzen hervorruft (Cullen).

Bei rekto-genitaler Adenomyositis sind diese Symptome meist vorhanden, dazu noch das dumpfe Gefühl und der Druck im Unterleib, ins Kreuz und in die Beine ausstrahlende Schmerzen, oft Störung der Blasen- und der Mastdarmfunktionen und Stuhlträgheit. Bei weiterem Vordringen der Adenomyositis in die Rektalmuskulatur kommt noch Stenosenerscheinung in Betracht.

Bei der bimanuellen Untersuchung findet man einen anteflektierten, im Cervix engen und am Fundus verbreiteten Uterus (Freund). Ferner entstehen durch die Pelviperitonitiden in der Douglasschen Tasche und durch das Wachstum des Tumors Verwachsungen und Fixationen mit den Beckenorganen vorzugsweise des Caecums und der Flexura iliaca (Freund). In der Mehrzahl der Fälle ist der Uteruskörper vergrössert und sehr hart, in einigen Fällen

ist er gleichmässig vergrössert und hat die Grösse eines zwei oder drei Monate schwangeren Uterus und ist sehr fest (Cullen). Nach Kudoh erreicht er Walnuss- bis über Kindeskopfgrösse. Die Oberfläche meist glatt, auch höckerig.

In unserem Falle erreichte die Grösse des Uterus über Mannsfaustgrösse und des diffusen Tumors ca. Hühnereigrösse und war durch Adhäsionen an der vorderen Wand des Rektums verlötet, jedoch verschieblich und von mittlerer Konsistenz. Doch ist trotz der obigen klinischen Symptome und funktionellen Störungen die Feststellung der

Diagnose

oft erschwert, da keine scharfe Grenze zwischen Adenomyomen und Myomen oder entzündlich hyperplastischen und diffusen Adenomyositis und Myometritis existiert; aber dennoch handelt es sich nach Cullen um eine diffuse Form mit häufigen, beständig zunehmenden Hämorrhagien, in Verbindung mit einem harten, etwas vergrösserten Uterus, welcher einige kleine zirkumskripte Myome enthält und bei der Auskratzung eine normale, wenn auch mässig verdickte Mukosa liefert, so können wir billigerweise ein Adenomyom vermuten, obgleich die Hämorrhagien auch durch die umschriebenen Myome allein verschuldet sein können. Die heftigen Schmerzen, wie A. Polosson und Violet: „La prédominance de l'élément douleur, à type exacerbant, est un symptome clinique caractéristique" behaupten, sind jedenfalls kein Kennzeichen für die Diagnose des Adenomyoms, da bestimmte Myomearten auch diese Symptome haben.

Bei der rekto-genitalen Adenomyositis kommt differential diagnestisch noch das Carcinoma recti in Betracht, letzteres zeigt ganz ähnliches klinisches Bild wie die erste. Man kann die beiden Formen nur nach der Operation durch mikroskopische Untersuchung voneinander unterscheiden. Doch wird die Feststellung der Diagnose sehr erschwert, wenn beide ähnliches histologisches Aussehen haben. Man kann sogar auf demselben histologischen Schnitt beide Formen zugleich sehen. Ueber solche Fälle ist schon von v. Franqué-Schloffer, Kleinhans und Cullen berichtet worden.

Prognose.

Mehrere Autoren, darunter besonders v. Recklinghausen, Cullen, R. Meyer, Sitzenfrey u. a., bezeichnen übereinstimmend diese adenomatösen diffusen Geschwülste als gutartig, vorausgesetzt, dass sie rechtzeitig diagnostiziert und operiert werden; sonst bei längerem Bestand, wie R. Meyer schildert, kann sich eine einfache gutartige glanduläre Hyperplasie, Adenomyositis, in eine echte Tumorbildung, Adenomyom und dies sogar in sarkomatöse oder carcinomatöse Degeneration übergehen, welche einen malignen Charakter aufweist (v. Recklinghausen, Cullen).

Hier findet das folgende, von Verneuil, Ricard und Poncet aufgestellte Gesetz Anwendung: „Toute néoplasie est un pas vers une néoplasie plus grave et qu'il est probable qu'un utérus déjà porteur d'un tumeur bénigne sera plus aisément enwahi par un néoplasme malin."

Ueber ähnliche Fälle berichten v. Recklinghausen und Cullen. Letzterer beschreibt zwei Fälle, Fall 3600 und 4415, welche als Myom des Uterusrückens diagnostiziert zur Operation (Myomektomie) ausgeführt wurden. Der histologische Befund ergab aber das Adenomyom. Und trotz des Zurückbleibens der epithelialen Bestandteile im Uterus trat doch rezidivfreie Heilung der Patientinnen ein. Die Operationen datierten 3 und 4 Jahre zurück. In anderen Fällen von v. Recklinghausen und Cullen sehen wir die Umwandlung des Adenomyoms in Adenocarcinom. Gleiche Prognose, dass die Adenomyositis zu Beginn der Affektion gutartig ist, können wir ebenfalls bei der rekto-genitalen Serosaadenomyositis aussprechen.

Nach Angaben von Sitzenfrey über ein halb Dutzend Adenomyomfälle der hinteren Uteruswand mit Uebergreifen auf das Rektum, die auf scharfem oder stumpfem Weg entfernt wurden und bei welchen die Operationen bis 10 Jahre zurück liegen, findet man rezidivfreie, absolute Heilung, obwohl bei der Operation in der Rektalwand Drüsenschläuche zurückgeblieben waren.

Ein kurzer Ueberblick über die Statistik und Verhältnisse zwischen Myome und Adenomyome.

Dieses Leiden tritt zwischen dem 20. bis 50. Lebensjahre auf, Cullen gibt an, dass von 15 Patientinnen:

2 zwischen dem 20. bis 30. Lebensjahre
5 „ „ 30. „ 40. „
4 „ „ 40. „ 50. „
4 „ „ 50. „ 60. „

an Adenomyom litten. Alle Patientinnen waren verheiratet und 9 hatten Kinder geboren, also 40 % steril. Er fügt hinzu, dass das Andenomyom ebenso häufig bei der schwarzen als bei der weissen Rasse ist. Nach Freund, Cullen und Kudoh betrifft die Mehrzahl der Fälle der an Adenomyomen operierten Frauen das Alter zwischen dem 30. bis 50. Lebensjahre, 83 %. Die oberste Grenze ist 55 Lebensjahre. Jedoch kann diese Grenze manchmal überschritten werden bis zum 85. Lebensjahre. Kudoh entdeckt zufällig bei Sektionen 5 Fälle, in denen das Adenomyom das 71. bis 85. Lebensjahr trifft. Bei wegen gynäkologischen Beschwerden operierten Patientinnen findet er:

Alter:	20 bis 30	31 bis 40	41 bis 50	51 bis 55 Jahre
Adenomyome	9	25	30	2

In keinem Falle ist, wie wir aus den angegebenen Berichten sehen, das Adenomyom vor dem Auftreten der Menstrualblutungen anzutreffen. Die meisten der von den verschiedenen Autoren angegebenen Patientinnen waren verheiratet. Wir finden im Vergleich zu den gewöhnlichen Uterusmyomen, prozentuarisch nach:

Kuhdoh: Adenomyome, ledig 15,6 %, verheiratet 84,4 %.

Hofmeier: Gewöhnliche Uterusmyome, ledig 20,8 %, verheiratet 79,2 %. An dieser Zahl sieht man, dass beide Formen bei den verheirateten Frauen 4 mal mehr als bei den ledigen vorkommen; weiter finden wir eine ziemlich grosse Steigerung des Sterilitätprozentsatzes: so bei gewöhnlichen Myomkranken 20 bis 25 % und 47 % bei Adenomyomträgerinnen. Diese bleiben voraussichtlich mit Beginn der Affektion steril und das Leiden datiert oft 2 bis 10 Jahre zurück.

Therapie.

Als einziges Mittel ist die totale vaginale Exstirpation des Uterus oder abdominale Hysterektomie angezeigt worden. (Freund, Cullen.) Bei der rekto-genitalen Adenomyositis muss man in operativer Hinsicht in Betracht ziehen, ob die entzündliche Affektion erst in der hinteren Uterus- oder vorderen Rektalwand entstanden und ausgebreitet ist. In dem ersteren Falle wird der Uterus total exstirpiert. Man kann, wie Sitzenfrey behauptet, durch die Hysterektomie und durch die Entfernung der im Rektum zurückgebliebenen Drüsenschläuche zur Rückbildung bringen und weiteres infiltrierendes Wachstum des Mastdarms verhindern. Falls die drüsigen Elemente der hinteren Rektalwand bis tief in die Ringmuskulatur des Mastdarms eingewuchert sind und zur Verdickung und Tumorbildung mit Stenosenerscheinung des Rektums führen, dann ist die Resektion der affektierten Teile des Mastdarms am Platze. Bei den Fällen von v. Franqué-Schloffer, Sitzenfrey und Amann sehen wir Rektalresektionen. Diese Operation ist doch nicht einwandfrei. Nach Schloffers Angabe beträgt die Mortalität der mit der Rektalresektion operierten Frauen 35 bis 40 % und noch höher. Wegen der grossen Gefahr hat Herr Geh. Rat Prof. Dr. Doederlein bei der von ihm wegen Adenomyositis operierten Frau von einer Rektalresektion Abstand genommen. Hoffentlich wird er mit der in letzter Zeit vielfach bei Myom, Carcinom und derartigen Tumoren angewandten radiotherapeutischen Methode auch bei der Patientin guten Erfolg erzielen. Jedenfalls wird die Zukunft mit ihrem neuen Heilverfahren für die Therapie der Adenomyositis und ähnlichen Krankheiten uns bessere Mittel zeigen.

Gegenwärtig wird die Patientin mit Röntgenstrahlen behandelt.

Schlusswort.

Zum Schlusse meiner vorliegenden Arbeit, fühle ich die angenehme Pflicht, meinem hochverehrten Lehrer Herrn Geh. Rat Prof. Dr. Doederlein für die Uebernahme des Referates meinen besten Dank auszusprechen.

Lebenslauf.

Der Verfasser der vorliegenden Arbeit, Vahan Balassanian, als Sohn des Kaufmanns Ohannès Balassanian, wurde am 3. Februar 1884 zu Erzeroum in Armenien geboren. — Er besuchte die dortige Volksschule, hierauf bezog er im Jahre 1896, kaum nach einem Jahre nach der armenischen grossen Metzelei, verübt von der türkischen Regierung, das armenische Gymnasium, Collège Sanassarian zu Erzeroum.

Im Jahre 1903 absolvierte er das Gymnasium. Schon während seines ganzen Studiums hegte er eine grosse Vorliebe für Naturwissenschaften, besonders für Medizin, die er als seinen künftigen Beruf zu wählen sich entschloss. Jedoch hatte er im Heimatlande viele Schwierigkeiten mit Mühe zu beseitigen, bis es ihm im Jahre 1907 gelang, mit einem Pass als Kaufmann — für Studiumzwecke nach Europa abzureisen, war damals fast ausgeschlossen, da sonst der Betreffende als politischer Verbrecher zurückbehalten wurde — nach Marseille, von da aus nach Montpellier sich zu begeben, um sich auf der dortigen Universität immatrikulieren zu lassen. Da es Ostern war, konnte dies erst im Oktober geschehen und musste er bis zum Beginn des Universitätsjahres warten. Deshalb beschloss er, während des Sommersemesters auf der Genfer Universität zu studieren; dort verbrachte er zwei Semester für Naturwissenschaften, hierauf vier Semester in Heidelberg, die folgenden Semester in München. Hier beendete er sein medizinisches Studium und gedenkt im Jahre 1913 sich der Doktorprüfung zu unterziehen.

Literatur.

Amann, Zur Morphogenese des Müllerschen Ganges und über accessorische Tubenostien. (Arch. f. Gyn. Bd. 42.)

— Ueber Cysten des Wolffschen Ganges. (Zentralbl. f. Gyn. Bd. 43, 1896.)

Anspach, A case of adenomyoma of the undevelopped horn in a uterus bicornis. (Amer. Journ. of Obst., 1904).

Arschambault et Peacre, Tuberculosis of an adenomyoma of the uterus. (Journ. Amer. Ass. Bd. 47, Chicago 1906.)

— et Peacre, Tuberculose d'un andénomyome de l'utérus. (Rev. de Gyn. et de Chir. Nr. 1, 1907.)

Aschoff, Cystisches Adenofibrom der Leistengegend. (Monatsschr. f. Geb. u. Gyn. IX, H. 1.)

Augier u. Delassus, Sur un cas d'adenomyome utérin. (J. des Sc. med. de Lille, 1905.)

Babes, Ueber epitheliale Geschwülste in Uterusmyomen. (Wien, Allg. med. Ztg. XXVII, 1882.)

v. Babo A., Ueber intraovarielle Bildung mesonephrischer Adenomyome und Cystadenome. (Arch. f. Gyn. Bd. LXI, 1900.)

Baldy and Lanycope, Adenomyomata of the Uterus. (Amer. Journ. Obst. Bd. XLV, New-York 1902.)

Baraban u. Vautrin, Tumeur fibro-cystique du col utérin d'origine congénitale. (Ann. de Gyn. u. d'Obst. L, 1900.)

Bauereisen, Ueber einen Fall von Adenomyoma uteri sarcomatosum. (Münch. med. Wochenschr. 1904.)

Beigel, Zur Entwicklungsgeschichte des Wolffschen Körpers beim Menschen. (Med. Zentralbl. 1878.)

Borst, Die Lehre von Geschwülsten. 1902.

Breus, Ueber wahre, epithelführende Cystenbildung in Uterusmyomen. 1894.

Brunet, Ein Fall von Adenomyom des Epoophoron. (Zeitschr. f. Geb. u. Gyn. LIII, 1904.)

Cameron and Leitch, Adenomyoma of the Uterus. (The Lancet, 1904.)

— and Taylor, On Adenomyoma of the Uterus. (Journ. of Obst. and Gyn. vol. V, 1904.)

Carle, Contributio allo studio degli adenomyomi dell' utero. (Roux e Fossati, Torino 1900.)

Caruso, Contributo alla conoscenza del cisto-adenoma del collo uterino. (Atti della Soc. ital. di ost. e gin. vol. VII, 1901.)

Chrysopathes, Doppelseit. reine Haematosalpynx infolge von harten, weissen Adenomyomen beider Tubenwinkel. (Zeitschr. für Gyn. XLIV, 1901.)

Claisse A., Devéloppement des Adénomyômes utérins de nature inflammatoire. (Ann. de Gyn. et d'Obst. t. III, 1900.)

— Rechérches sur le développement des fibromyomes, et des adénomyomes de l'utérus. (Thèse Nr. 215, Paris 1899/1900. Cf. in Rev. de Gyn., 1900.)

Camnitzer, Zur Kenntnis der epithelführenden Cystenbildung in Uterusmyomen. (Inaug.-Dissert., Berlin 1895.)

Cullen Th. S., Adenomyoma uteri diffusum benignum. (Zentralbl. f. Gyn., 1897.)

— Adenomyome des Uterus. (Berlin 1903.)

Diesterweg A., Ein Fall von Cystofibroma uteri verum. (Zeitschr. f. Geb. IX, 1883. Verh. d. Gesellsch. f. Gyn., 1882.)

Dillmann, Adenomyome des Uterus und ihre Beziehung zum Krebs. (Zeitschr. f. Krebsforsch. II, H. 3, 1904.)

Ernst O., Beitr. z. Kenntnis des Adenomyoma uteri. (Inaug.-Dissert., Berlin 1908.)

Engelhardt, Ein Fall von Adenomyom des Ligament. rotundum uteri. (Virchows Arch. Bd. 158, 1899.)

v. Franqué, Salpingitis nodosa isthmica und adenomyoma Tubae. (Zeitschr. f. Geb. u. Gyn. Bd. 42, 1900.)

Funke, Beitrag z. klin. Diagnostik d. Tubenwinkel-Adenomyome usw. (Deutsche med. Wochenschr. Nr. 49, 1903.)

Füth, Zur Kasuistik der Adenomyome des Uterus. (Zentralblatt f. Gyn. 21, 1903.)

Gottschalk, Zur Histogenese u. Aetiologie des Uterusmyoms. (Arch. f. Gyn. XLIII, 1903.)

Grawes, Adenomyoma of the uterus, a report of four cases. (Boston, M. and S. J., 1906.)

Grosskopf, Zur Kenntn. d. Cystomyome des Uterus. (München 1884.)

Grünbaum, Adenomyoma corporis uteri, m. Tuberkulose. (Arch. f. Gyn. LXXXI, 1907.)

Harty A., Sammelreferat über die mesonephrischen Adenomyome. (Monatsschr. f. Geb. u. Gyn. Bd. IX, XIII, XX, XXI.)

Hartz, Ein cystöser Tumor (Cystoadenom) an der hinteren Bauchwand, entstanden aus Resten des Wolffschen Körpers. (Monatsschr. f. Geb. u. Gyn. Bd. IX, 1899.)

— Sammelreferat über d. mesonephrischen Adenomyome. (Monatsschr. f. Geb. u. Gyn. Bd. III.)

Hauser, Drüsenschläuche in einem Fibromyom des Uterus. (Münch. med. Wochenschr. Nr. 10, 1893.)

Heimann, Ueber Wachstum und Genese d. Myome und Adenomyome des Uterus. (Zeitschr. f. Geb. u. Gyn. Bd. LXIX, 3. H., 1911.)

Heine S., Ein Beitrag zur Entstehung der Adenomyome der weiblichen Genitalien. (Inaug.-Diss., Berlin 1903.)

v. Herff, Ueber Cystomyome und Adenomyome der Scheide. (Verh. d. deutsch. Ges. f. Gyn., 1897.)

Hirst, The Histologic and histological differential diagnosis of the epithelial canal in adenomyomata of the Uterus. (Amer. Journ. f. Med. Sc., 1899.)

Hofmeier, Ueber die Beziehung zwischen Myom und der Sterilität. (Berl. klin. Wochenschr. Nr. 43, 1896.)

Hyenne, Études des principales dégénérescenses des myomes de l'utérus. (Thèse Nr. 243, Paris 1897/1898.)

Iwanoff, Zur Frage über die Adenomyome der Gebärmutter. (Zeitschr. d. russ. Ges. f. Volkshyg. Nr. 4, 1896.)

— Adénomyomes de l'utéris. (Thèse, St. Petersburg 1897.)

Jaschke R., Cystenbildung und Synechie im Uterus bei Adenomyometritis. (Zeitschr. f. Geb. u. Gyn. Bd. LXIX, H. 1, 1911.)

Jayle et Cohn, Des nodosités des cornes utérines. (Rev. de Gyn. Nr. 3, 1901.)

Josselin de Jong, Demonstr. von zwei Adenomyomen, Berichte aus gyn. Ges. (Zentralbl. f. Gyn. Nr. 43, 1908.)

Kaufmann, Lehrb. der spez. path. Anatomie. 1896 und 1909.

Klages R., Ein Adenomyom in einer Laparotomienarbe nebst Bemerkungen zur Genese dieser Geschwulstbildung. (Zeitschr. f. Geb. u. Gyn. Bd. LXX, H. 3, 1912.)

Klein G., Zur normalen und pathologischen Anatomie d. Gärtnerschen Gänge. (Monatsschr. f. Geb. u. Gyn. Bd. VI, 1897.)

— Die Geschwülste der Wolffischen Gänge. (Virch.-Arch. Bd. 154.)

Kleinhans, Beitrag zur Lehre von den Adenomyomen des weiblichen Genitaltraktus. (Zeitschr. f. Geb. u. Gyn. LII, H. 2, 1904.)

Kossmann, Die Abstammung der Drüsenschläuche in den Adenomyomen des Uterus und der Tuben. (Arch. f. Gyn. LIV, 1897.)

Krönig, Mesonephrisches Adenomyom. (Zentralbl. f. Gyn., 1901.)

Kudoh T., Klinischer und anatomischer Beitrag z. Adenomyombildung im Uteruskörper. (Inaug.-Diss., Würzburg 1905.)

Landau und Pick, Ueber die mesonephrische Atresie der Müllerschen Gänge, zugleich ein Beitrag zur Lehre von den mesonephr. Adenomyomen des Weibes und zur Klinik der Gynatresien. (Arch. f. Gyn. Bd. 64, 1901.)

Legueu et Marien, Note sur le rôle de l'inflammation dans le développement d'une variété des fibromyomes utérins. (Bul. de la Soc. anat. LXXI, 1896.)

— Des Elémentes glandulaires dans les fibromyomes de l'utérus. (Ann. de Gyn. et d'Obst. XLVII, 1897.)

Lichtenstein, Beitrag z. Lehre v. Adenomyoma uteri. (Monatsschr. f. Geb. u. Gyn. XIV.)

Lockstaedt, Ueber Vorkommen und Bedeutung von Drüsenschlüssen in den Myomen des Uterus. (Monatsschr. f. Geb. u. Gyn. Bd. VII, H. 2, 1898.)

Louis F., Des Adénomyomes de l'utérus. (Adénomyomes du Corps. Essai de revue générale. Thèse, Lyon 1908.)

Meyer J. G., Ueber Adenomyoma uteri. (Zeitschr. f. Geb. u. Gyn. LIII, H. 1, 1904.)

Meyer R., Ueber die Genese der Cystomyome und Adenomyome des Uterus. (Verh. d. Berl. Ges. f. Geb. u. Gyn., 1897. Zeitschrift f. Geb. u. Gyn.)

— Adenomyome. (Veits Handb. d. Gyn. Bd. I, 1907.)

— Adenomyome. (Encykl. f. Geb. u. Gyn. von Sänger und Herff, Leipzig 1900.)

— Eine unbekannte Art Adenomyom des Uterus mit einer kritischen Besprechung. (Zeitschr. f. Geb. u. Gyn. Bd. XLIX, 1903.)

Nagel, Beitrag zur Genese d. epithelialen Eierstockgeschwülste. (Arch. f. Gyn., 1888.)

Nebesky, Kasuistischer Beitrag zur Kenntnis der Adenomyome des Uterus. (Arch. f. Gyn. LXIX, 1903.)

Neumann, Ueber einen neuen Fall von Adenomyom des Uterus und der Tuben mit gleichzeitiger Anwesenheit von Urnierenkeimen im Eierstock. (Arch. f. Gyn. LVIII, 1899.)

Opitz, Ueber Adenomyome und Myome der Tuben und des Uterus nebst Bemerkungen über die Entstehung von Ovarialgeschwülsten. (Verh. d. Ges. f. Geb. u. Gyn., Berlin 1900. Zeitschr. f. Geb. u. Gyn. XLII, 1900.)

Orloff, Zur Genese der Uterusmyome. (Prager Zeitschrift f. Heilkunde XVI, H. 4, 1895.)

Orth, Lehrbuch der spez. patholog. Anatomie, II, 1893.

Palm, Ein Fall von Cystadenofibromyom cervicis, kasuist. Beitrag zu den Adenomyomen. (Archiv f. Gyn. LIII, 1897.)

Pfannenstiel, Ueber die Adenomyome des Genitalstranges. (Zentralblatt f. Gyn. Nr. 21, 1897.)

Pick L., Ein neuer Typus des voluminösen paroophoralen Adenomyoms, zugleich über eine bisher nicht bekannte Geschwulstform der Gebärmutter (Adenomyoma psomopapillare) usw. (Arch. f. Gyn. LIV, 1897.)

Pick L., Die Adenomyome der Leistengegend und des hinteren Scheidengewölbes. (Arch. f. Gyn. LVII, H. 2, 1898.)
— Ueber Adenomyome des Epoophoron und Paroophoron. (Virchows Arch. LIV, 1899.)
— Ist das Vorhandensein der Adenomyome des Epoophoron erwiesen? (Zentralbl. f. Gyn. XXIV, Nr. 15, 1900.)
— Ueber die epithelialen Keime der Adenomyome des Uterus und ihre histologische Differentialdiagnose. (Arch. f. Gyn. LX, 1900.)
Pilliet, Les débris du corps de Wolff et leur rôle dans la pathogénie des tumeurs. (Trib. med., 1889.)
— et Souligeux, Kyste du ligament large et du canal de Gartner. (Bull. de la soc. Anat. de Paris LXIX, 1884.)
Polano, Das klinische Verhalten des Adenomyoma corporis uteri. (Zeitschr. f. Geb. u. Gyn. LIV, H. 2, 1905)
Pollosson et Violet, Myomes diffus non énucléables, métrite myomateuse. (Lyon med. vol. II, 1905.)
Pozzi, Traité de Gynecologie. 1907. Adenomyomes, I.
Prudden, Adenomyome of the Uterus. Med. record New York 1897.
v. Recklinghausen, Ueber die Adenomyome des Uterus und der Tuben. (Wien. klin. Wochenschr. XXIX, 1895.)
— Die Adenomyome und Cystadenome des Uterus und der Tubenwandung, ihre Abkunft v. Resten d. Wolffschen Körpers. (Berlin 1896.)
Renisch H., Beitrag zur Adenomyositis uteri et recti. (Zeitschr. f. Geb. u. Gyn. H. 2, 1912.)
Ribbert, Entstehung der Geschwülste. (Deutsche medizin. Wochenschrift Nr. 1—4, 1895.)
— Erg. d. allgem. Pathologie. X. Adenomyome.
Roche, Adénomyome de l'utérus. (J. d. méd. de Bordeaux, 1906.)
Rolly, Ueber einen Fall von Adenomyoma uteri mit Uebergang in Carcinom und Metastasenbildung. (Virch. Arch. CL, 1897.)
Rosinski, Lymphangiektatisches Adenomyom d. Lig. latum. (Zentralblatt f. Gyn. XXIII.)
v. Rosthorn, Zur klinischen Diagnose der Adenomyome. (Med. Klinik Nr. 9, 1905.)
— Ueber den gegenwärtigen Stand der Lehre von den Adenomyomen. (Münch. med. Wochenschr. Nr. 16, 1905.)
Ruge C., Zeitschr. f. Geb. u. Gyn. XVIII, 1889.
Rutstein J., Klinik der Adenomyome des Uterus. (Inaug.-Dissert. Berlin 1906/07.)
Schickele, Die Lehre von den mesonephr. Geschwülsten. (Ref. in Zentralbl. f. allg. Pathol. u. path. Anat. XV, 1904.)
— Ueber die Herkunft der Cysten der weibl. Adnexe, ihrer Anhanggebilde und der Adenomyome des lateralen Tubenabschnittes. (Virch. Arch. CLXIX, 1902.)

Schroeder, Ein Fall von Tubenwinkeladenomyomen und Tubenadenomyomen. (Monatsschr. f. Geb. u. Gyn. 21, H. 5.)
Schwab, Adenomyom mit carcinomatösen Drüsen. (Ref. in Monatsschrift f. Geb. u. Gyn. Bd. 17, H. 4, 1907.)
— Multiple Adenomyomata uteri in carcinom. Degenerat. (Beitrag z. Geb. u. Gyn. XII, H. 1, 1907.)
Semmelink et Josselin de Jong, Beitrag zur Kenntnis der Adenomyome des weiblichen Genitalapparates. (Monatsschr. f. Geb. u. Gyn. XXII, H. 2, 1905.)
Sitzenfrey, Das Uebergreifen der Adenomyome des Uterus auf den Mastdarm (Adenomyositis uteri et recti und des Adenomyoma uteri). (Zeitschr. f. Geb. u. Gyn. Bd. 64, H. 3, 1909.)
Spahn, Frage der Histogenese der Adenomyoma des Uterus. (Inaug.-Dissert., Heidelberg 1906.)
Tate Walter, Two cases of diffuse adenomyom of the uterus. (Transact. of the obst. soc. of London vol. XLIV, p. II, 1904.)
Taylor F., A case of adenomyom of the uterus. (Transact. of the obst. soc. of London vol. XLIV, p. II, 1904.)
— Sections of an adenomyomatus polypus of the cervix. (Transact. of the obst. soc. of London, 1906.)
Tretmeyer, Zur Kasuistik der Adenomyome. (Inaug.-Dissert., Greifswald 1903.)
Varaldo, Sugli adenomiomi e cistadenomi dell' utero e delle tubi. (Ann. di Ost. e Gin. Milano Nr. 12, 1905.)
Vassmer, Ueber Adenomyome und Cystadenome mesonephrischer Herkunft im Ovarium und Uterus. (Arch. f. Gyn. LXIV, H. 1, 1901.)
Vedrine, Cas de dysménorrhoe au cours d'un cystadénome développé dans une corne utérine rudimentaire. (Vratsch L, Nr. 7—8.)
Veit siehe Meyer R.
Voigt M., Ueber Drüsenbildung in Myomen. (Monatsschr. f. Geb. u. Gyn. III, 1896.)
Weinbrenner, Adenomyomatosa uterus. (Münch. med. Wochenschr. Nr. 5, 1903.)
Whitridge Williams, Contrib. of the origin of adenomyoma of the uterus. (Ann. of Gyn., 1905.)
Wiener, Ein Adenomyom mit papillärer Auflagerung. (Monatssch. f. Geb. u. Gyn. XVI, 1902.)
Wülfing, Zur Pathologie der Geschwulstbildung im weibl. Geschlechtsapparat. (Zeitschr. f. Geb. u. Gyn. LVII, 1906.)
Zieler und Fischer, Leiomyom und Adenomyom. (Erg. der allgem. path. Anat. X, 1904/05.)

Fig. 1.

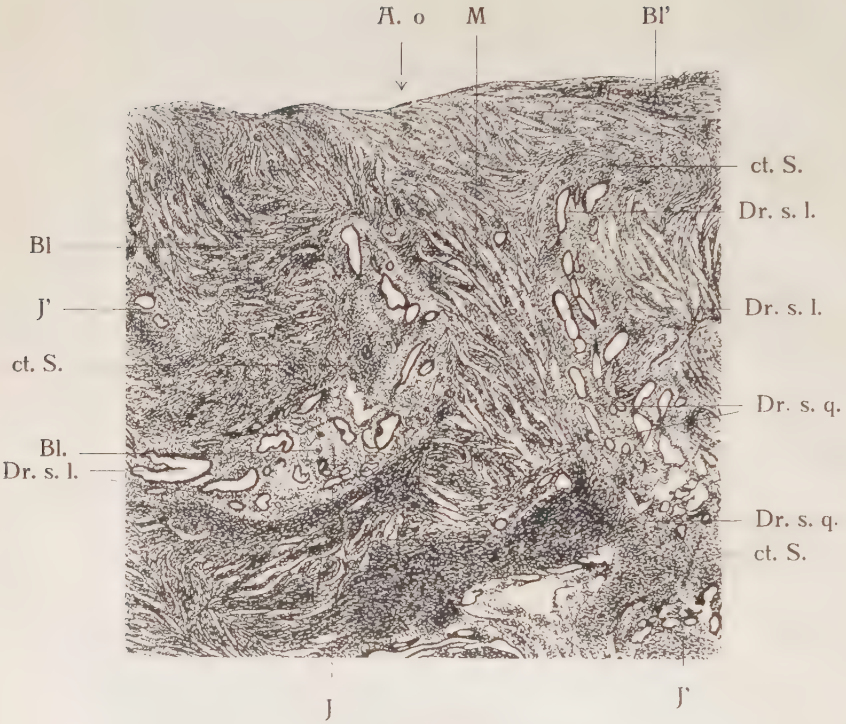

Adenomyom der hinteren Rektalwand (Pars ampullaris recti).

A. o = Aeußere Oberfläche (Serosaepithel fehlt). Zwei große (links halbmondförmig) und einige kleine drüsige Inseln (J und J') liegen in verflochtenen von einander getrennten Muskelfasernbündeln (M).

Die mit einschichtigem Cylinderepithel bekleideten Drüsenschläuche, meist längs (Dr. s. l.) und welche quer getroffen (Dr. s q.) sind von cytogenem Stroma (ct. S.) umgeben.

Bl = Blutgefäße und Bl' = Blutaustritt.

Fig. 2.

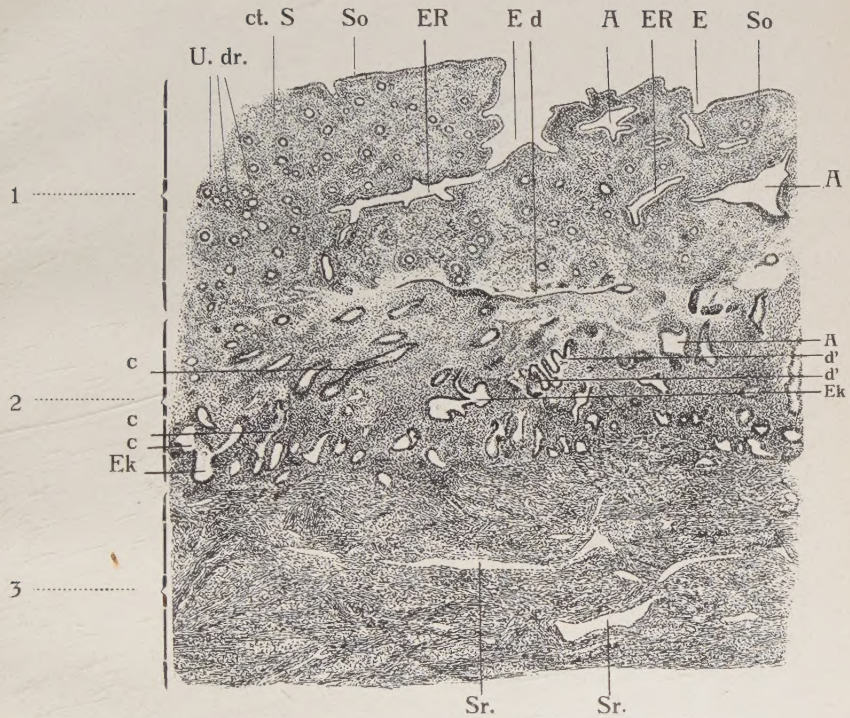

Adenomyom der hinteren Cervikalwand.

So = Serosaoberfläche aus cubischem oder kurzcylindrischem Epithele bestehend.

1 = Glandularisschicht.

E = Einstülpungen des Serosaepithels in der Glandularisschicht, in welcher mehrere von cytogenem Stroma (ct. S.) umgebene normale Uterindrüsen (U. dr.) vorhanden sind.

Er = verästelte Röhrchen, EK = Endkolben, A = Ampullen, welche mit cubischem Epithel bekleidet sind und aus der Serosa herstammen.

2 = Subserosaschicht, besteht aus lockerem cytogenem Bindegewebe und zahlreichen dem Adenom charakteristischen Drüsenschläuchen und Epithelüberresten von Drüsenwänden gestreckt (d) oder geschlängelt (d'). Diese drüsigen Gebilde verschiedener Form sind mit hohem Cylinderepithel bekleidet und in ihrem Lumen enthalten oft schollige hyaline Massen (c), letztere stellen zwischen den epithelialen Drüsenwänden als Brücke dar.

3 = Muskularisschicht, besteht aus den cervikalen myomatösen glatten kompakten Muskelfasern, Spindelzellen von kleinzelligen Infiltrat. Sr. = Spalträume.